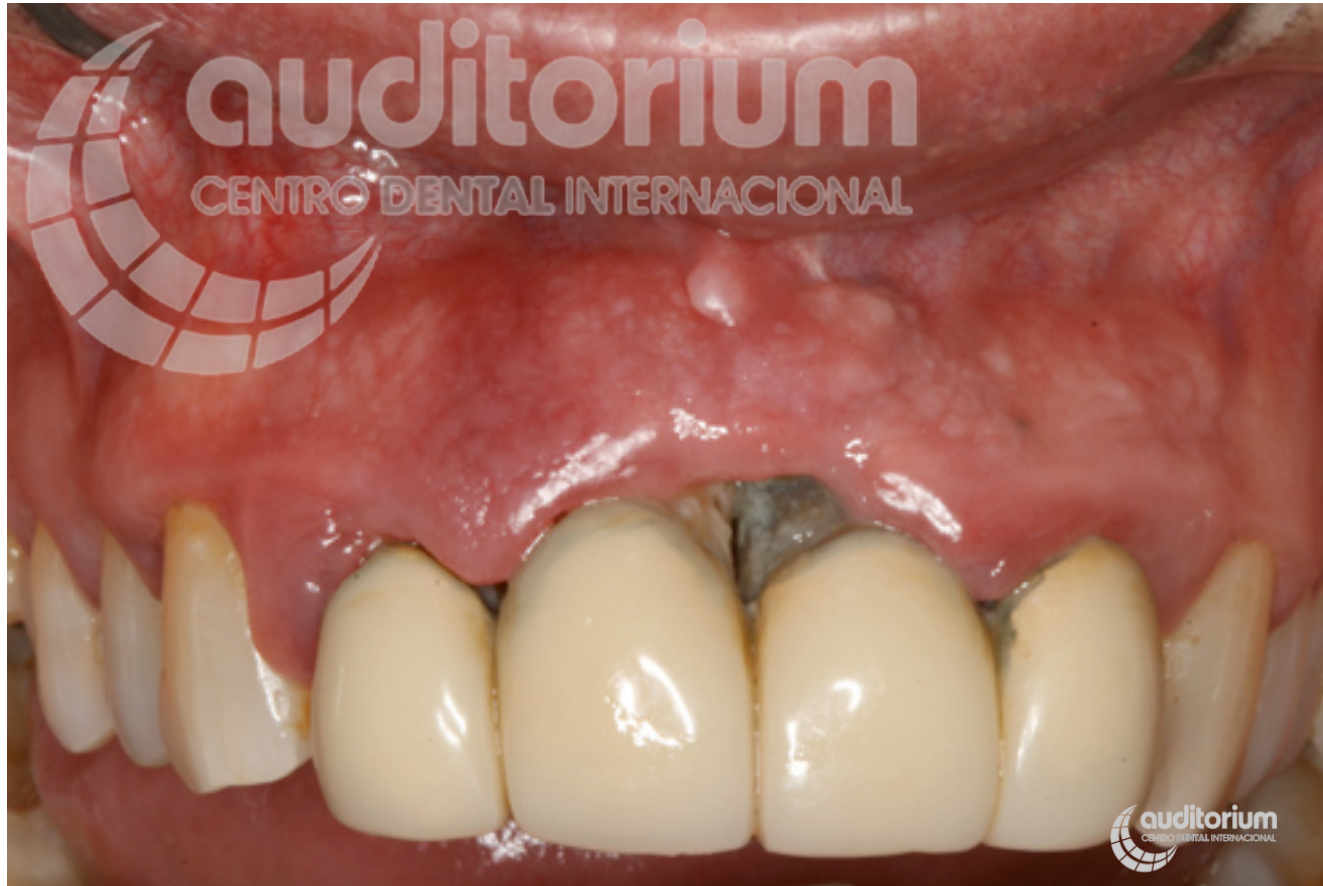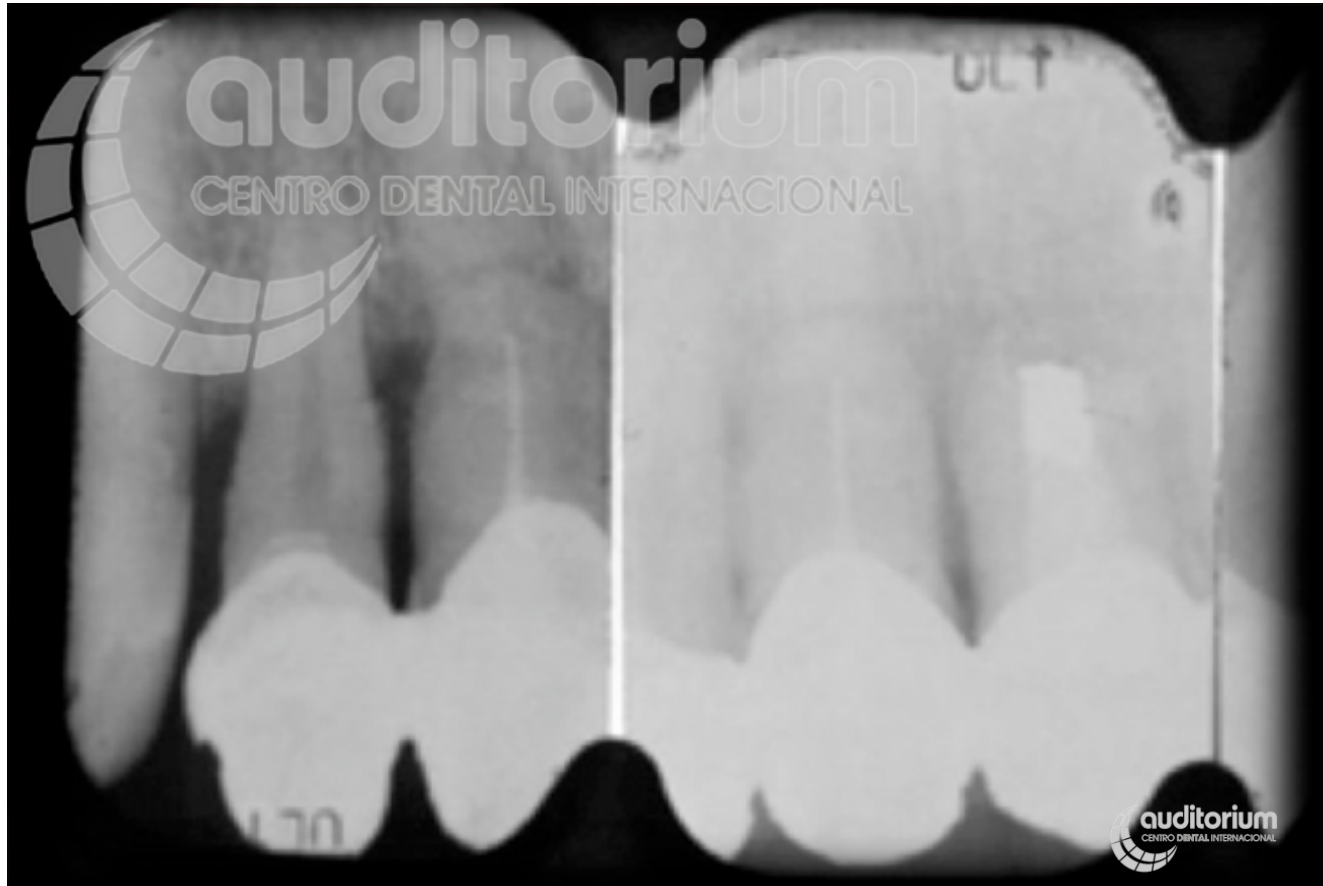


Estética y rehabilitación oral Sector anterior – Coronas **Caso 1**



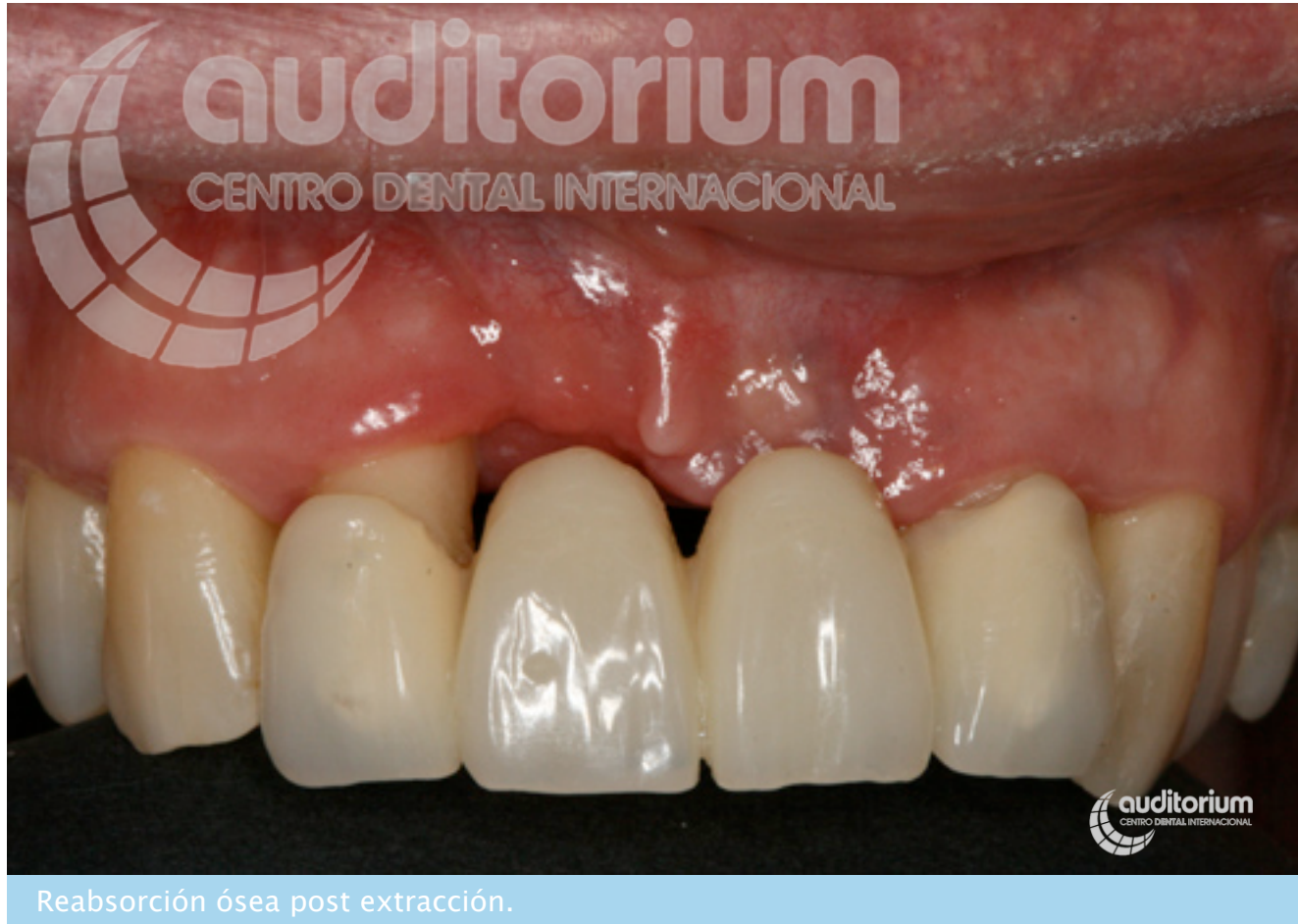Situación inicial. paciente con periodontitis, fractura radicular y supuración.

Estética y rehabilitación oral Sector anterior – Coronas **Caso 1**

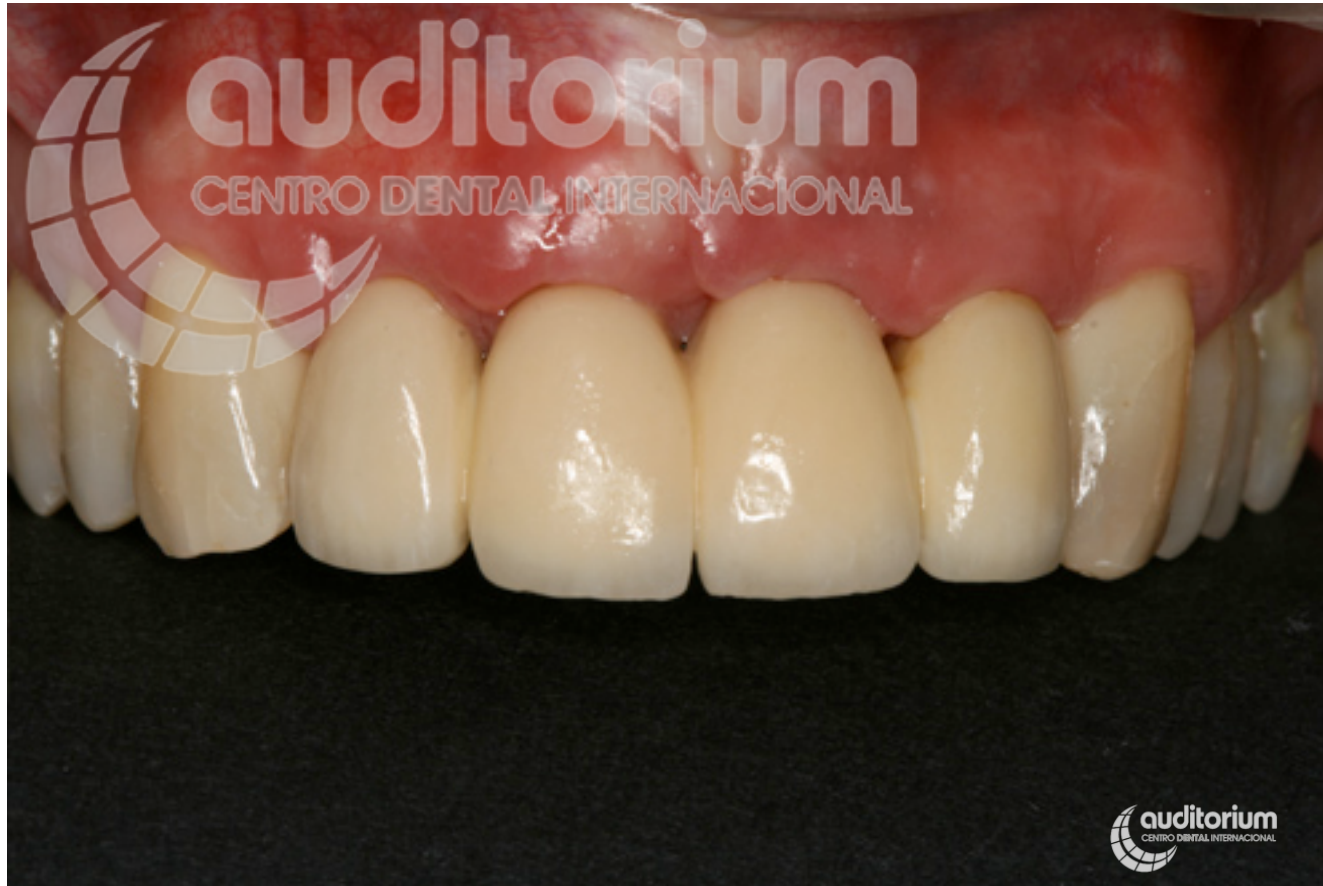

Radiografía inicial de fractura e infección de incisivos frontales.

Estética y rehabilitación oral Sector anterior – Coronas **Caso 1**



Estética y rehabilitación oral Sector anterior – Coronas **Caso 1**



Resultados tras regeneración de tejidos duros y blandos.

Estética y rehabilitación oral Sector anterior – Coronas **Caso 1**

