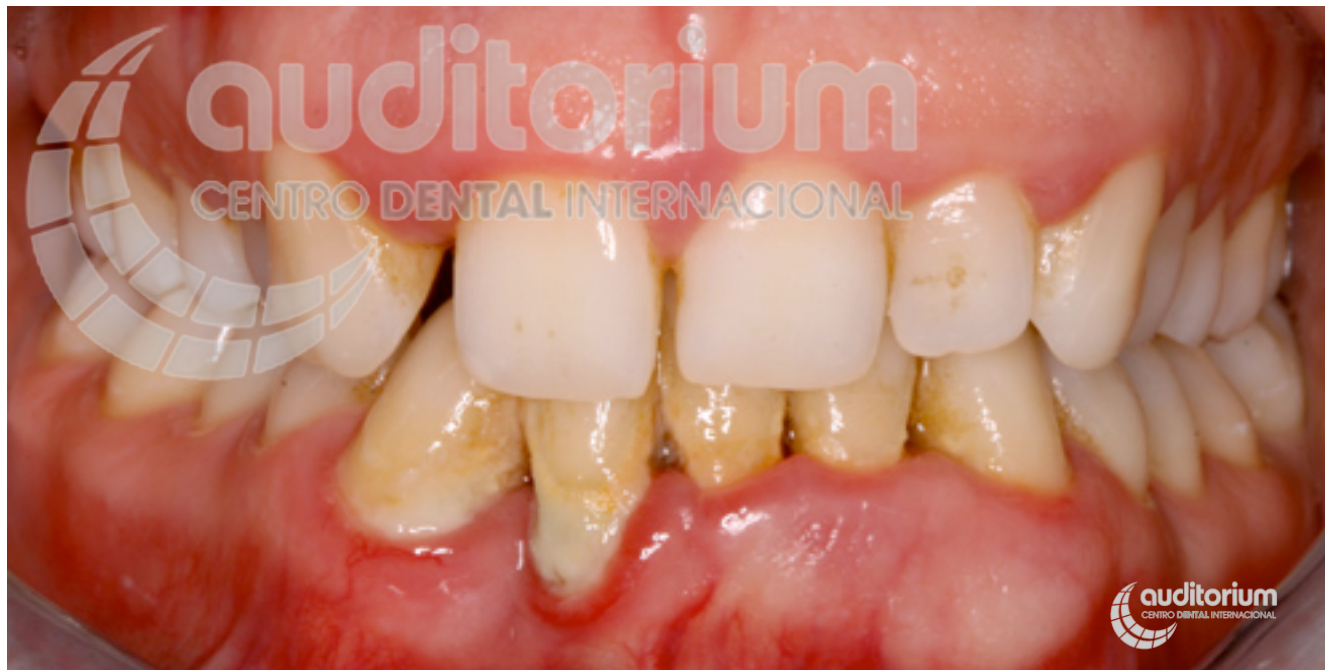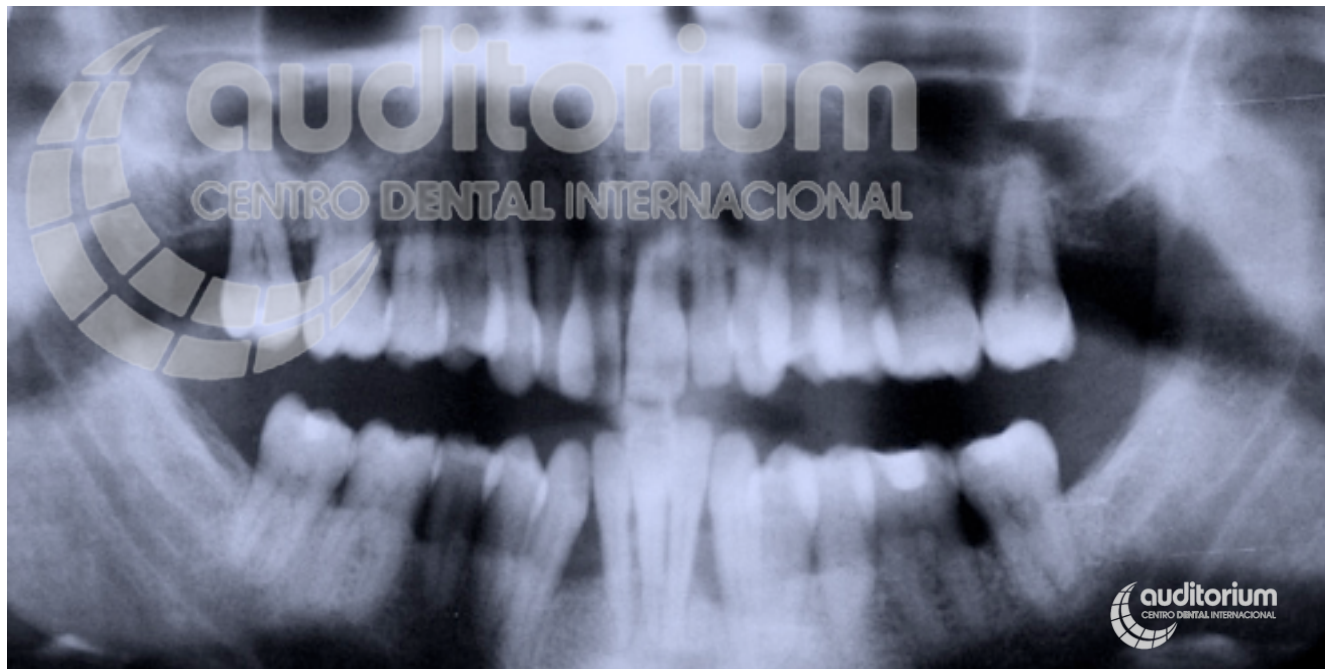


Casos multidisciplinares pacientes periodontales **Caso 5**



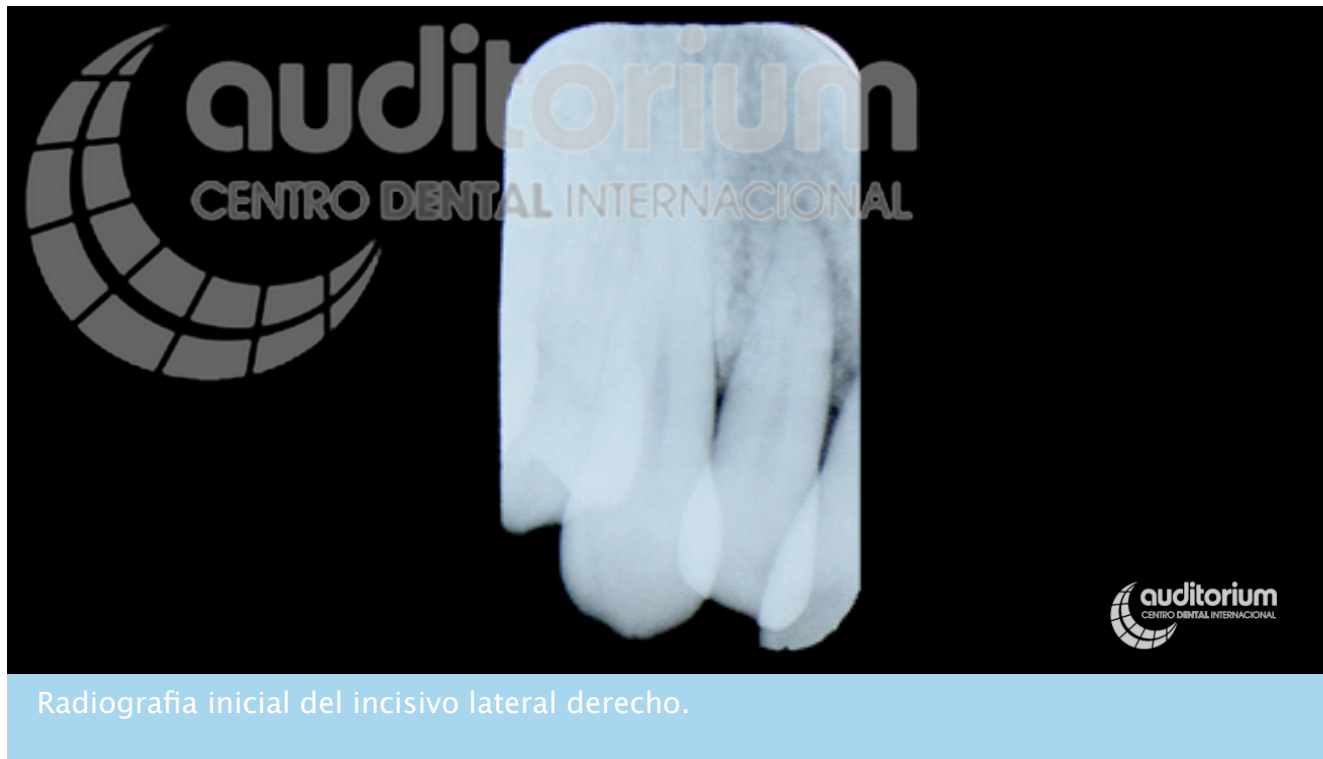Paciente acude a la consulta por inflamación de encías, sangrado constante y pérdida dental por periodontitis.

Casos multidisciplinares pacientes periodontales **Caso 5**

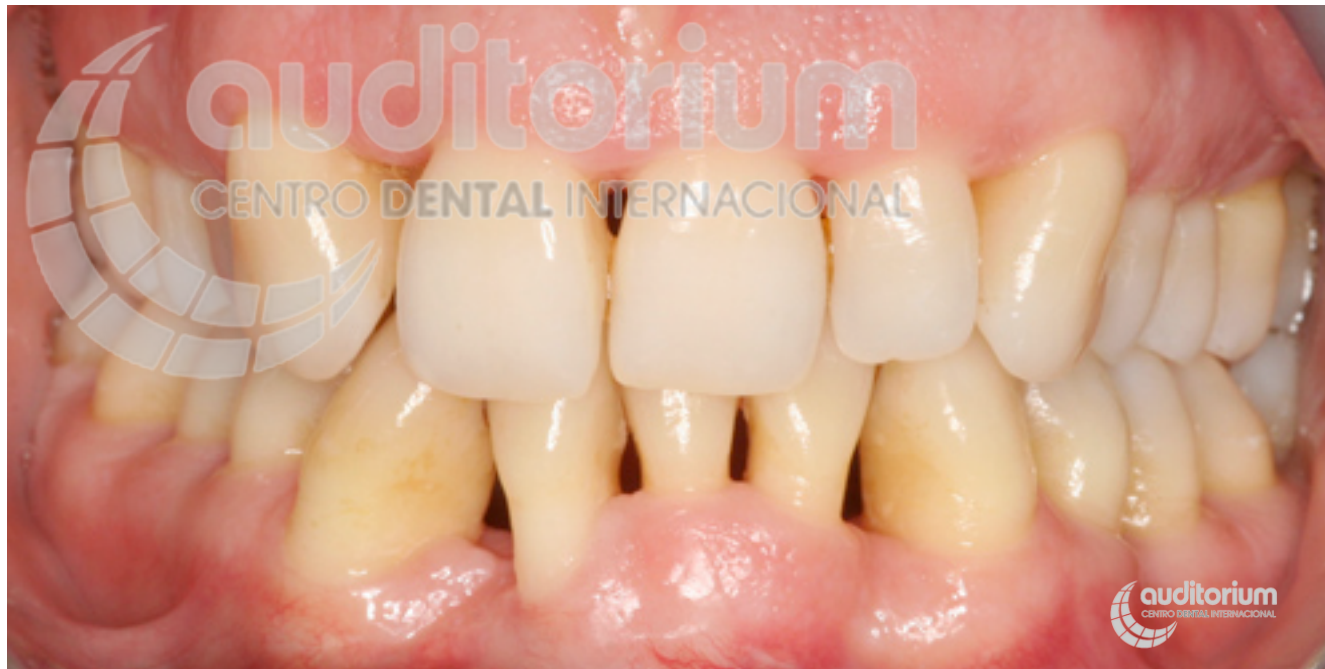

Radiografía inicial.

Casos multidisciplinares pacientes periodontales **Caso 5**

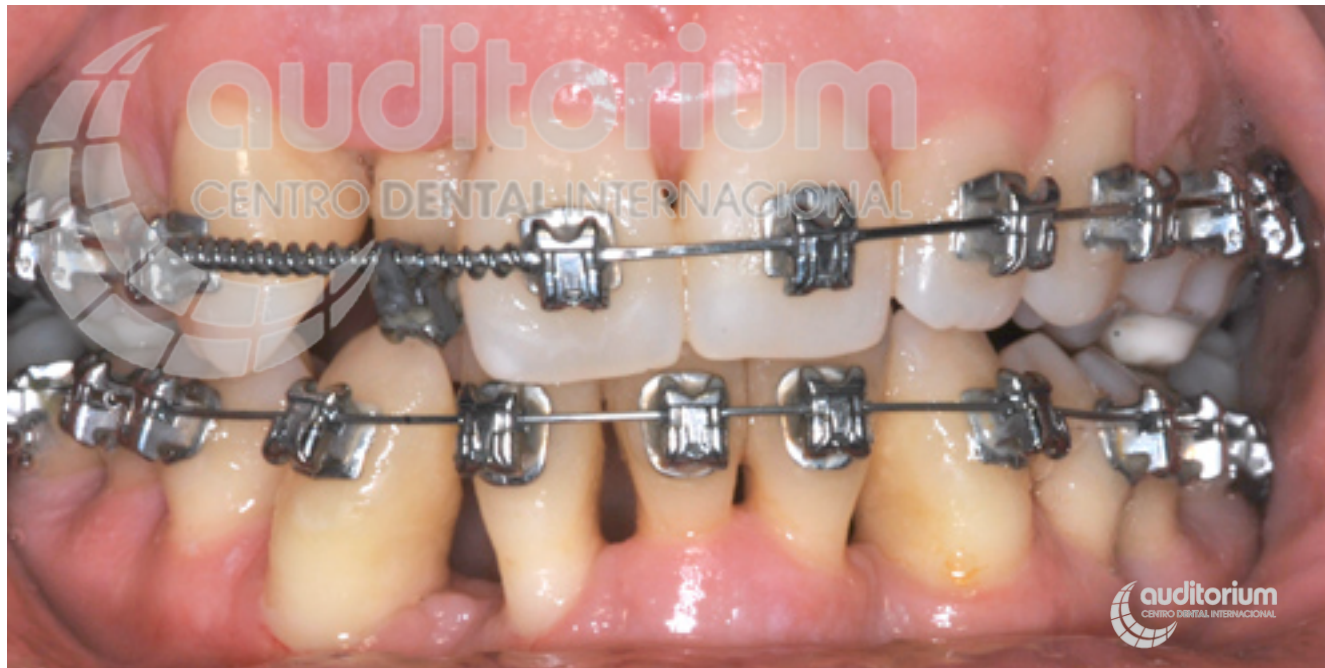

Casos multidisciplinares pacientes periodontales **Caso 5**



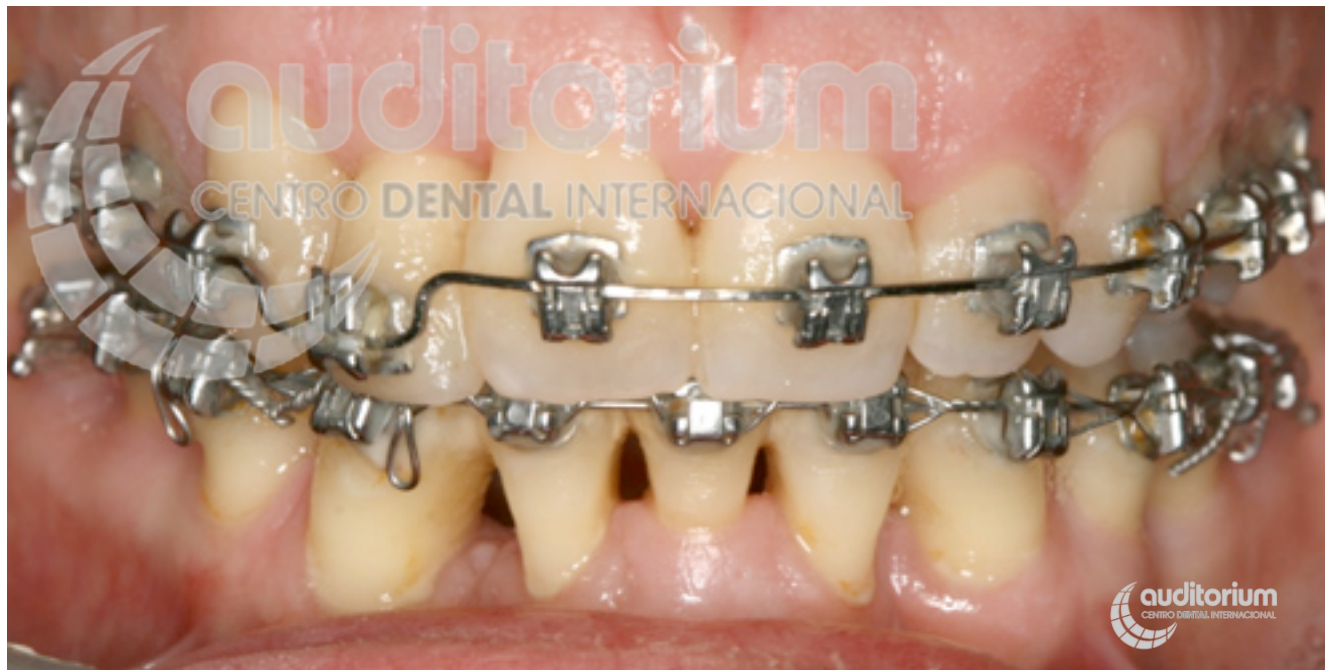Tras tratamiento periodontal (básico, quirúrgico, regenerativo e injerto).

Casos multidisciplinares pacientes periodontales **Caso 5**



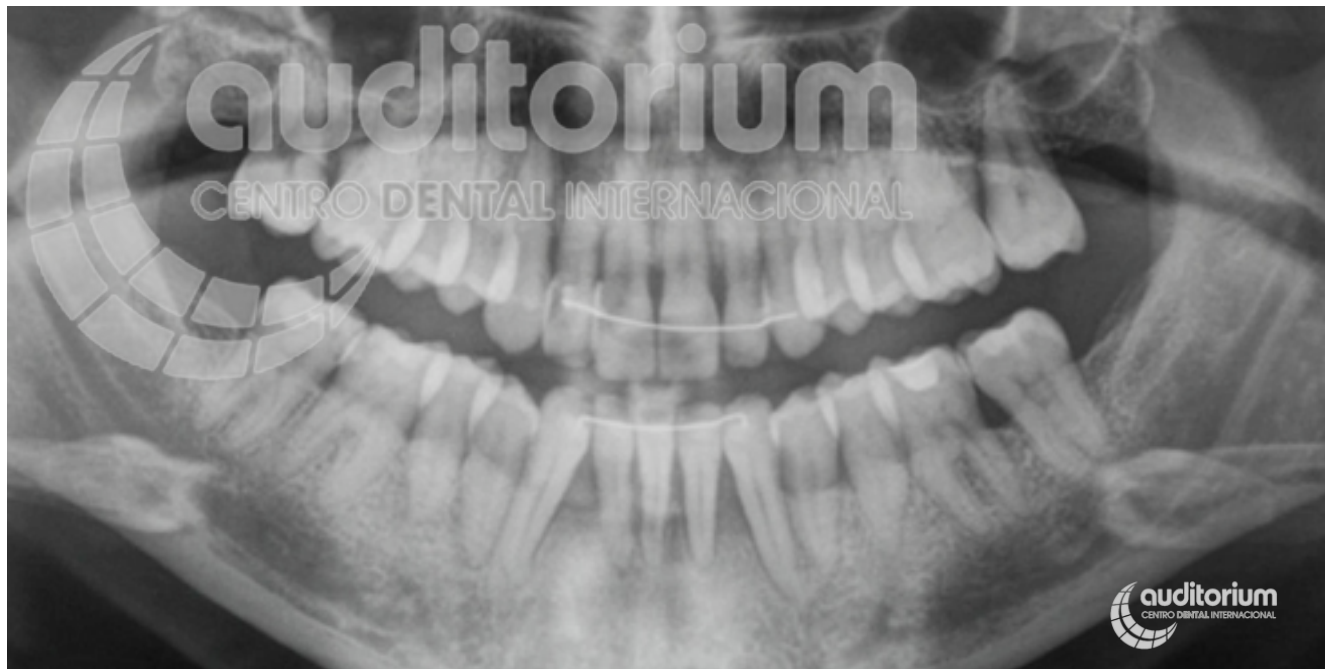Primera parte del tratamiento de ortodoncia.

Casos multidisciplinares pacientes periodontales **Caso 5**



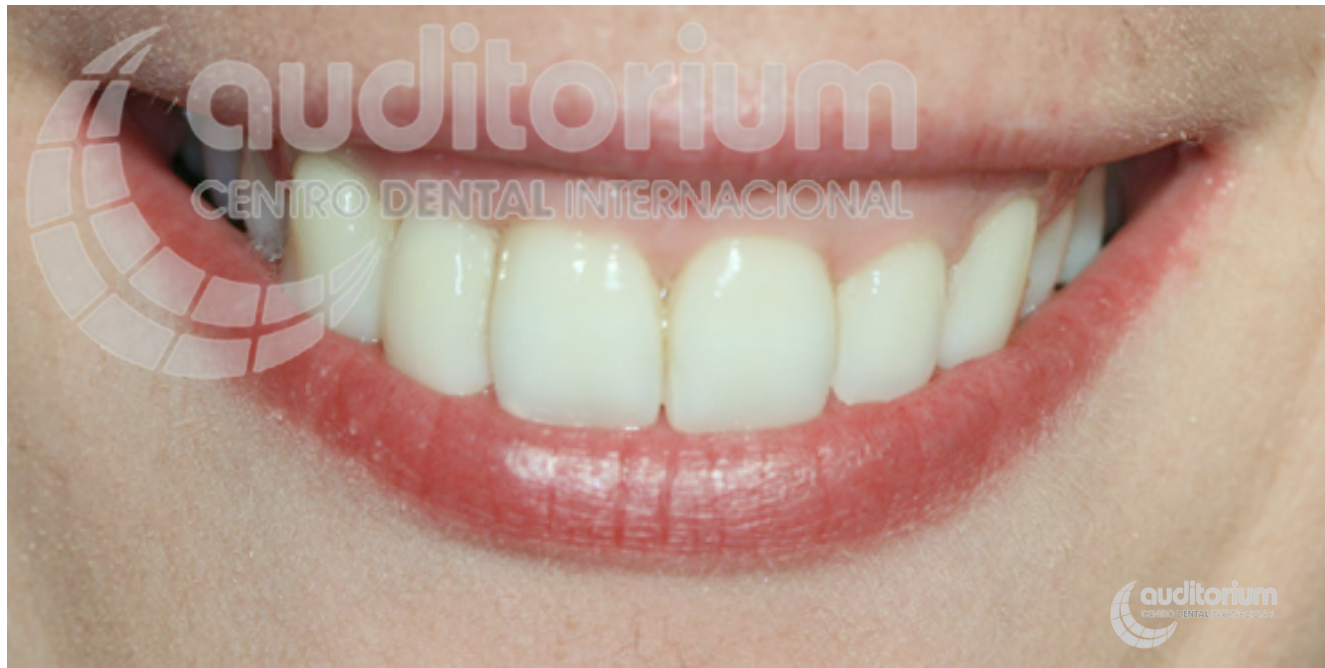Final de la ortodoncia.

Casos multidisciplinares pacientes periodontales **Caso 5**



Radiografía final.

Casos multidisciplinares pacientes periodontales **Caso 5**



Resultados finales tras tratamiento periodontal, ortodoncia y estético