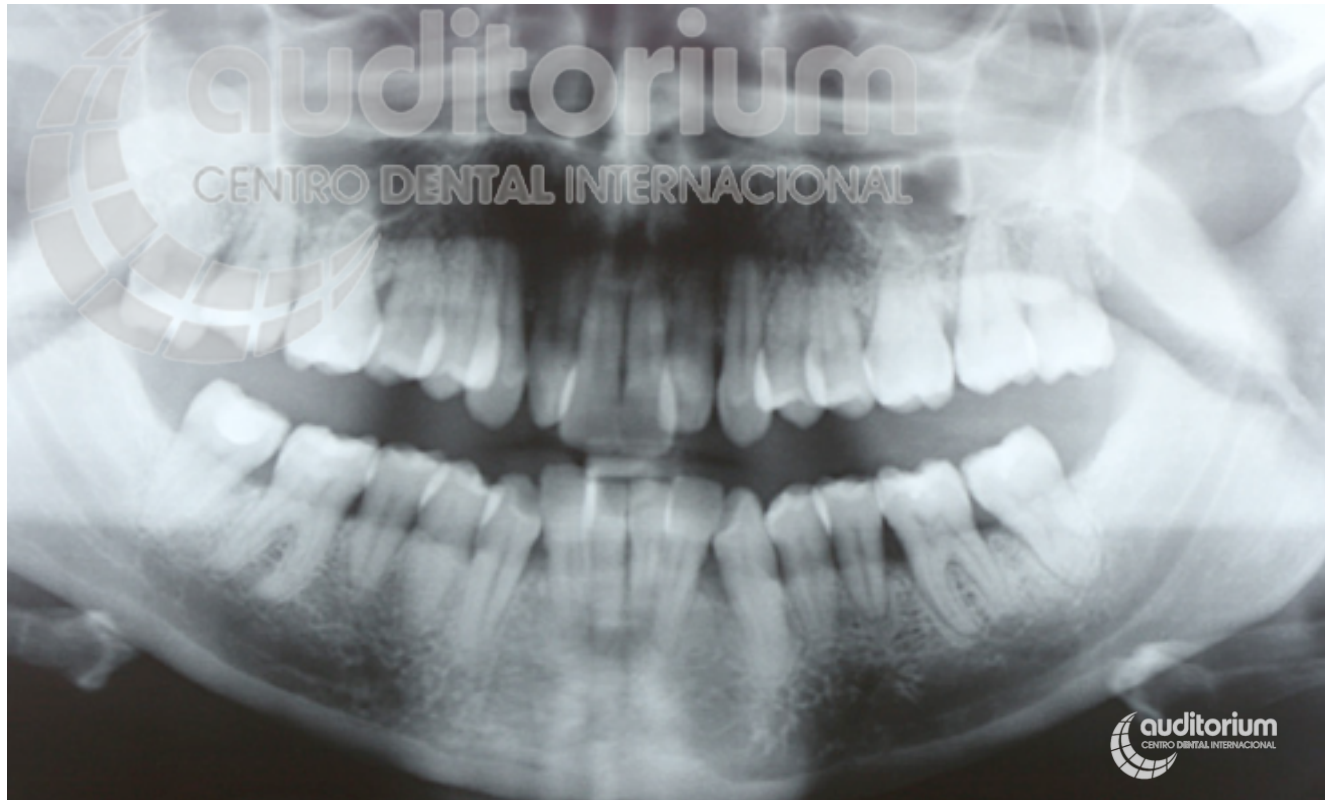
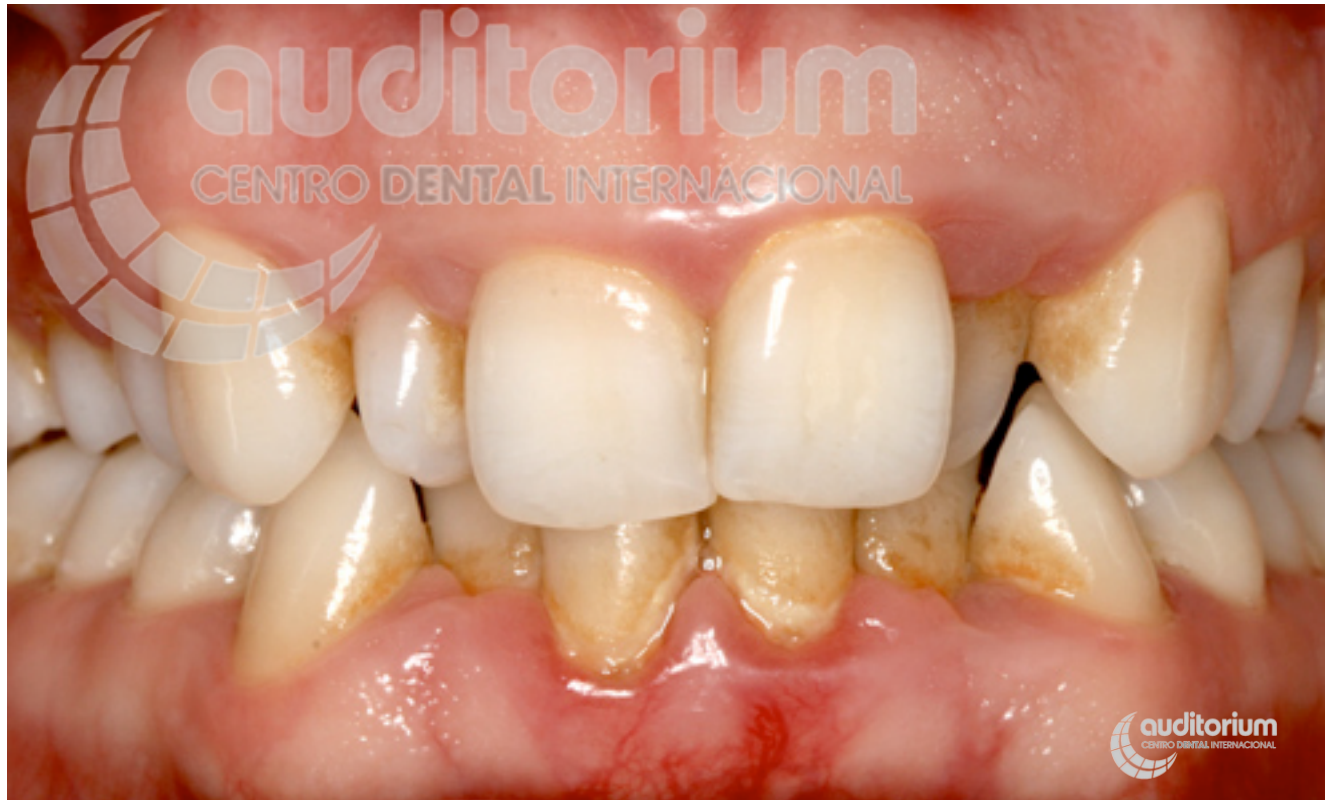

Casos multidisciplinares pacientes periodontales **Caso 4**



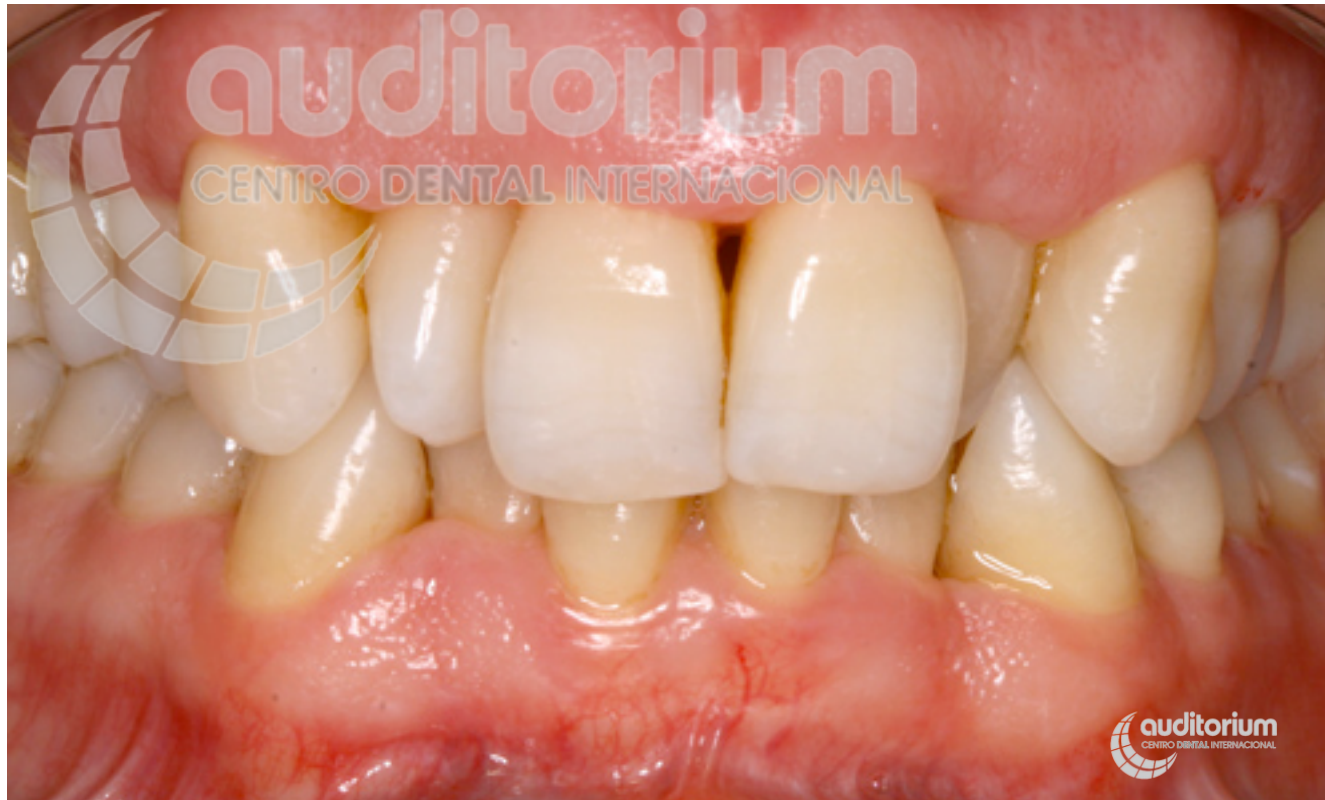Radiografía inicial.

Casos multidisciplinares pacientes periodontales **Caso 4**



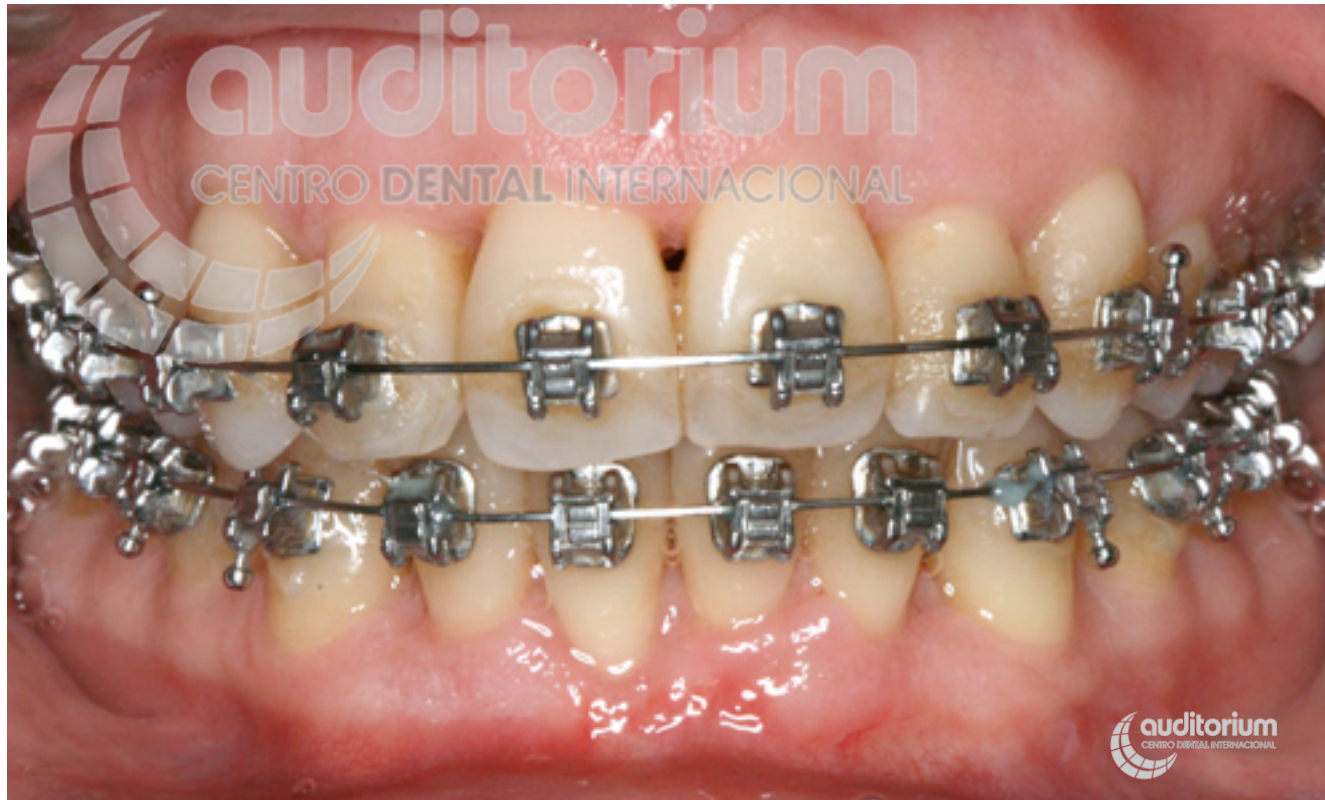Paciente con periodontitis.

Casos multidisciplinares pacientes periodontales **Caso 4**



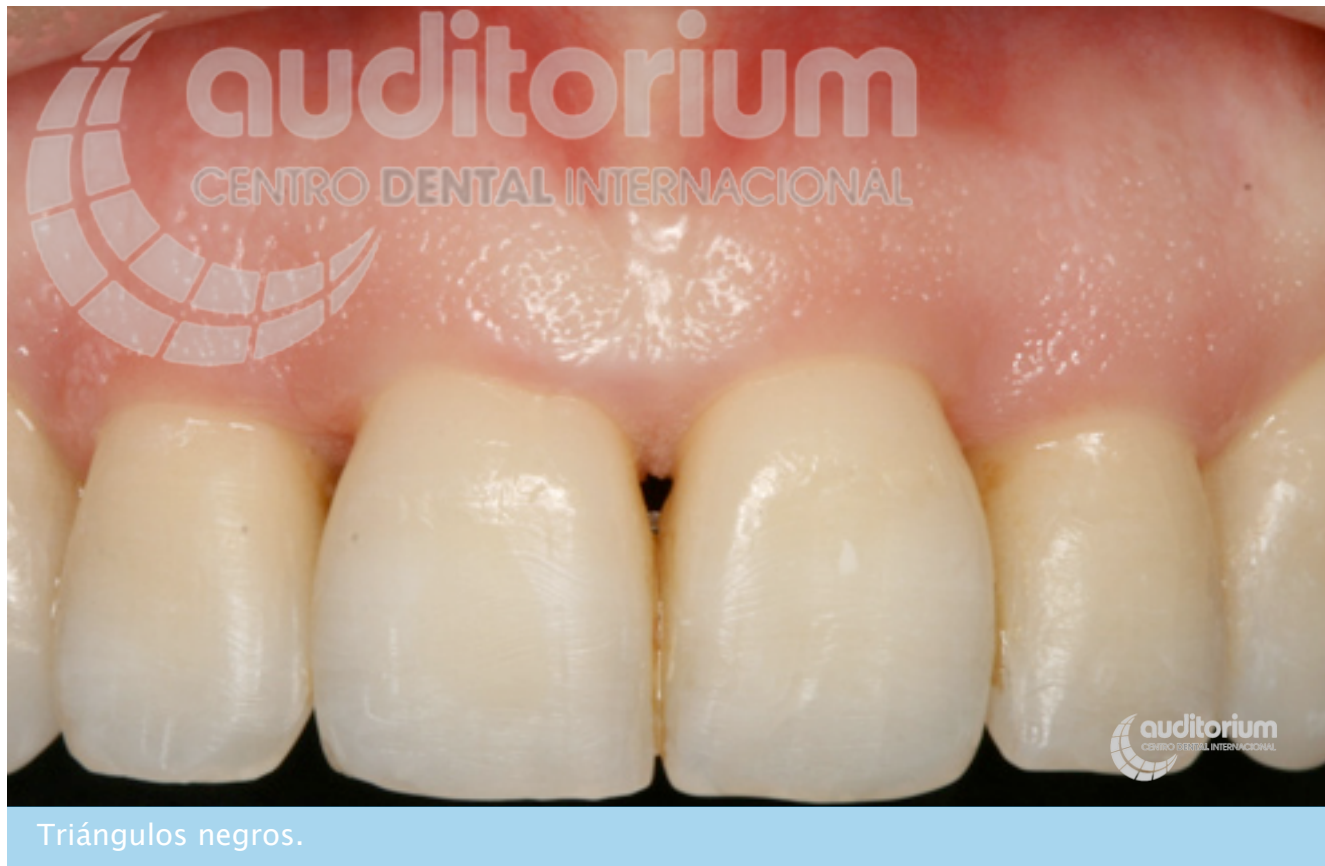Tras tratamiento periodontal.

Casos multidisciplinares pacientes periodontales **Caso 4**

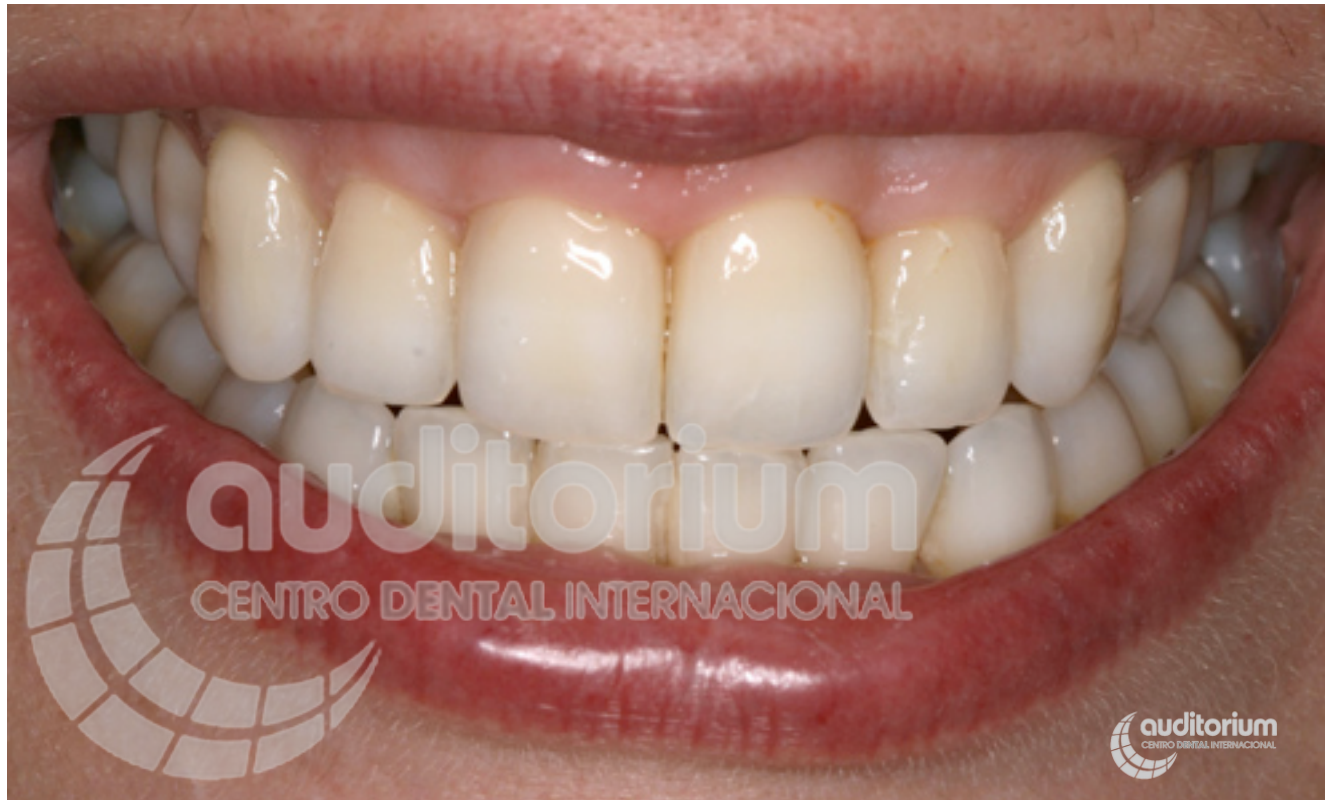

Durante la ortodoncia.

Casos multidisciplinares pacientes periodontales **Caso 4**



Casos multidisciplinares pacientes periodontales **Caso 4**



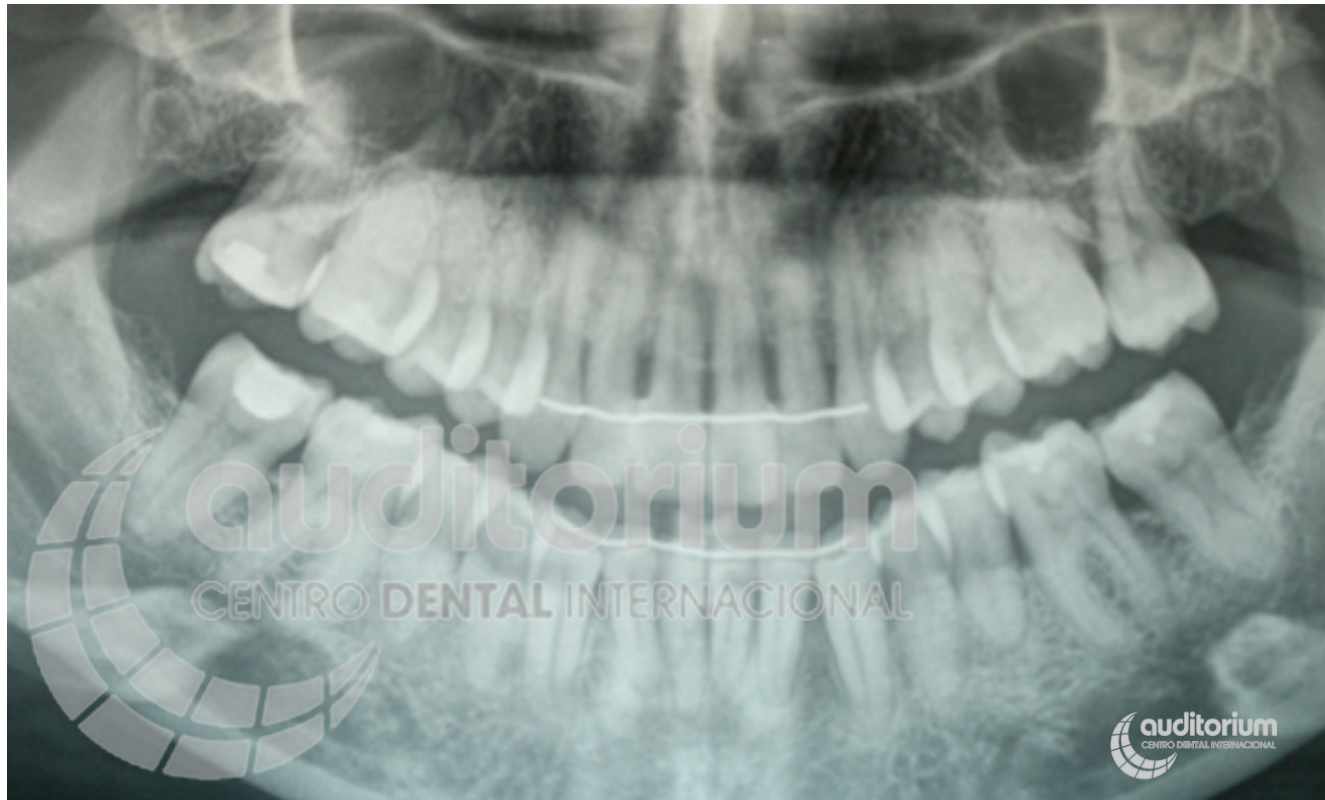
Cierre de triángulos negros (troneras).

Casos multidisciplinares pacientes periodontales **Caso 4**

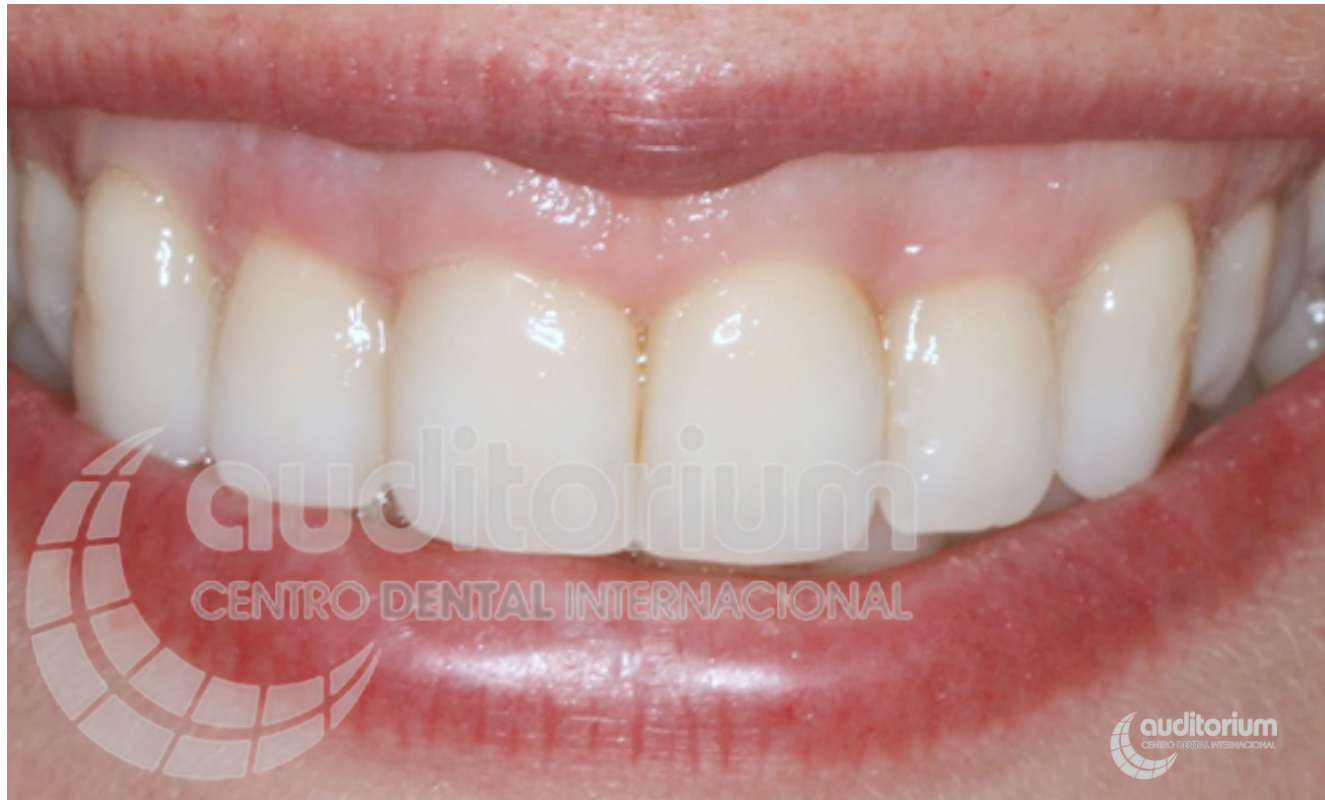

Foto del tratamiento de periodoncia, ortodoncia, blanqueamiento y cierre de troneras finalizado.

Casos multidisciplinares pacientes periodontales **Caso 4**



Radiografía final.